

# Préparation du TP de chirurgie M1S7: Les avulsions complexes

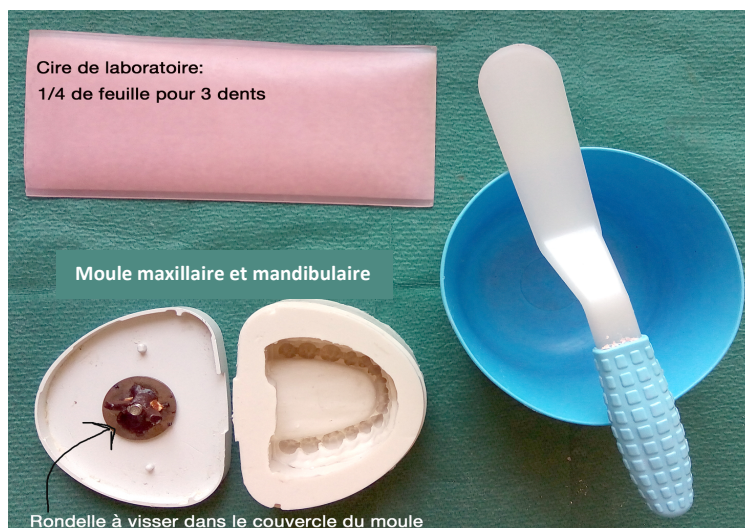## Objectifs :

- Anticiper les difficultés opératoires
- Poser l'indication des gestes opératoires réalisés durant le TP
- Réaliser une séparation radiculaire (molaire maxillaire, molaire mandibulaire ou prémolaire maxillaire)
- Réaliser une alvéolectomie (dent monoradiculée)
- Réaliser un abord apical (incisive ou canine)

Le TP se déroule **par binôme** : chaque binôme doit se constituer une arcade maxillaire **et** une arcade mandibulaire. Le matériel nécessaire à la composition des arcades est à récupérer auprès de **Serge Corradi** lors du TP du 24/09/2020.

## 1- Matériel nécessaire (par binôme):

- Moule en silicone maxillaire et mandibulaire
- 2 rondelles de fixation métalliques
- 1/2 feuille de cire molle de laboratoire
- 3 dents maxillaires et 3 dents mandibulaires: 1 molaire (avec des racines séparées), 1 prémolaire et 1 incisive ou canine par arcade
- Bol à plâtre et spatule
- Plâtre dur
- Couteau à cire
- Lampe à alcool
- Appareil photo ou smartphone



## 2- Protocole de montage :

- Faire tremper les dents récupérées dans de l'eau, pendant plusieurs heures (cela évite qu'elles soient cassantes lors du TP)
- Prendre en photo les dents récupérées de façon à bien voir l'anatomie radiculaire et la position de la furcation. Ces images vous serviront de **radiographie pré-opératoire** et doivent donc être conservées jusqu'au TP
- Modélisation du desmodonte : sur toutes les dents, enrober les surfaces radiculaires d'une fine couche de cire (enlever le plâtre restant éventuellement entre les racines)
- Modélisation d'une lésion apicale : réaliser un granulome apical en cire appendu à l'apex de l'incisive ou de la canine.
- Placer les dents dans leur position anatomique dans les moules en silicone maxillaire et mandibulaire (attention au choix du secteur et à l'orientation des faces vestibulaires et linguales/palatines)
- Positionner la rondelle sur le couvercle du moule, tête de vis à l'extérieur du couvercle
- Remplir le moule de plâtre
- Refermer le moule
- Attendre la prise
- Démouler

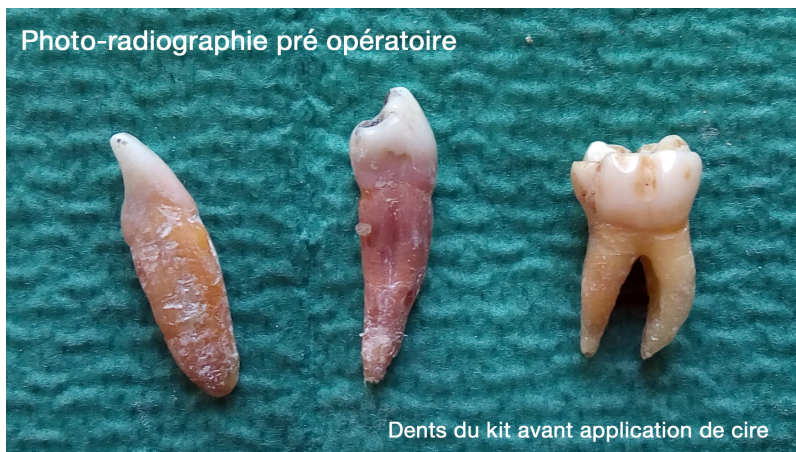


Fig 1: noter sur la "radio" pré op l'anatomie dentaire

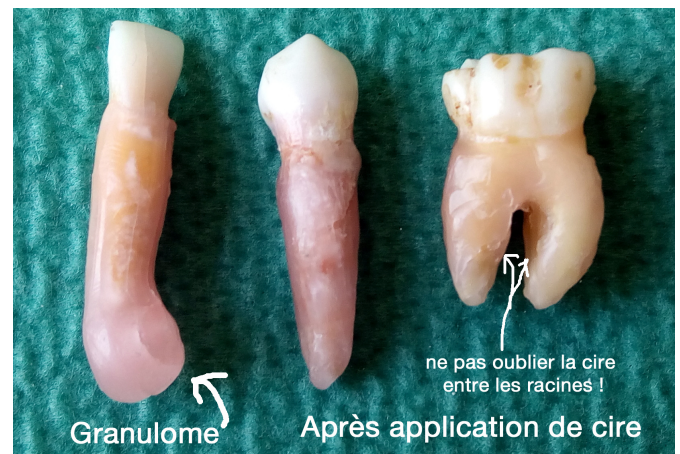


Fig 2: application de la cire, important pour luxer les dents sans fractures « osseuses »



L'étape de montage est indispensable au bon déroulement du TP, des points seront donc attribués à la qualité du modèle : absence de bulles, de coulées de plâtre, bon positionnement des dents, présence des photos pré-opératoires...

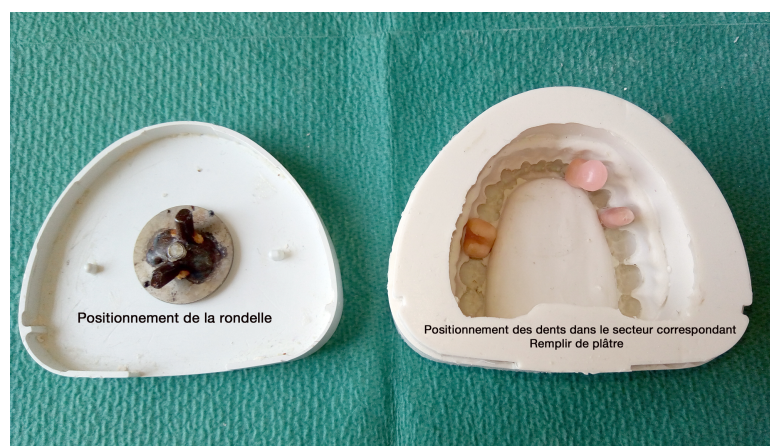

Fig 3: moules en silicone, attention au positionnement des dents !